



Dr. S. Akkaya

## Ortodontik Bonding Sonrası Kaviteasyon Oluşumu (Bir Vaka nedeni ile)

Dr. Sevil AKKAYA\*

Dr. Alev ALAÇAM\*\*

**ÖZET:** Bu makalede kanin-kanin arası lingual pekiştirme arkının "direkt bonding"ini takiben dişlerin lingual yüzeylerinde mine üzerinde gözlenen kaviteasyon oluşumu sunulmuş, alınan biopsi örneği "SEM" ve "elektron mikroprob analizörü" ile incelenerek oluşum nedenleri araştırılmıştır. Morfolojik yapısı normal olmakla beraber, mineral kaybı saptanan mineye tükürük ve olası plak mikroorganizmalarının, mine - resin arasından penetrasyonu ile çözünmenin kolaylaştığı sonucuna varılmıştır.

**Anahtar Kelimeler:** Pekiştirme, Kaviteasyon, Hipokalsifikasyon.

**SUMMARY: THE OCCURRANCE OF CAVITATION AFTER ORTHODONTIC BONDING: A CASE REPORT.** In this case report occurrence of cavitation on the lingual enamel surfaces of teeth after orthodontic direct bonding a canin to canin lingual retainer is presented and possible reasons which might play a role in their formation was investigated by "SEM" and "electron microprobe analyzer". Although the morphologic structure is normal, a mineral loss is detected and it is thought that an easier dissolution of enamel is occurred by the penetration of saliva and plaque microorganisms throughout the enamel-resin junction.

**Key Words:** Retention, Cavitation, Hypocalcification.

### GİRİŞ

Ortodontik tedavi ile elde edilen başarılı sonuçların kalıcı olarak korunmasının zaman zaman bir problem oluşturduğu bilinmektedir. Bu sorunun giderilmesine yönelik olarak uygulanan pekiştirme tedavisinde kullanılan apareyler çoğunlukla Hawley plağı, akrilik şine yada bantlı bir mandibular kanin-kanin arası bar şeklindedir. Son yıllarda dişlerin bantlanmasından çok "bonding" ini teşvik eden teknolojik gelişmelerle birlikte kanin dişlerin lingual yüzeylerine direkt olarak yapıştırılan lingual barların kullanımı gündeme gelmiştir. Bu apareylerin dişlerin vestibül yüzeylerinden görünmeyişi, uzun dönemli hasta kooperasyonu gereğini ortadan kaldırması, klasik pekiştirme apareyleri ile aynı derecede stabilite elde edilemediğinde yarı sürekli yada sürekli retansiyon sağlamaları gibi avantajları bulunmaktadır (21).


Diğer taraftan bonding işleminin yapıldığı ortodontik uygulamalarda mine yüzeyinde oluşan demineralize değişimler bir problem olarak karşımıza çıkmaktadır (9, 10, 15, 17, 18). Ortodontik bondingden sonra ortaya çıkan bu gözle görülebilir dekalsifikasyon alanları beyaz lekeler halinde olup çürüğe yatkınlık gösteren alanlar olarak kabul edilirler (15,17). Literatürde ortodontik bantlama ve bonding sonucu oluşan beyaz lekelerin insidansı üzerine pek çok araştırma yapılmıştır (9, 10, 15, 17). Ortodontide kullanımı yaygın olan bonding sonrası mine yüzeyinde görülen dekalsifikasyon alanlarının ileri safhası kaviteasyon oluşumu şeklindedir(10). Özellikle kanin-kanin arası lingual barların bondinginden sonra pek sık rastlanılmayan kaviteasyon oluşumuna bir örnek olması nedeniyle bu vaka sunuldu.

\* G.Ü. Dişhek Fak. Ortodonti Anabilim Dalı Öğretim Görevlisi

\*\* G.Ü. Dişhek. Fak. Pedodonti Anabilim Dalı Öğretim Görevlisi

### VAKA RAPORU

1984 yılında ortodontik tedavi istemiyle kliniğimize başvuran A.K. adlı kız hastanın yapılan klinik muayenesinde Angle Klas I oklüzyon, anterior çapraşıklık ve sol üst birinci küçük azı dişinde geminasyon mevcudiyeti tesbit edildi (Resim 1).



Resim 1. Vakanın Tedavi Öncesi Ortodontik Modeli.

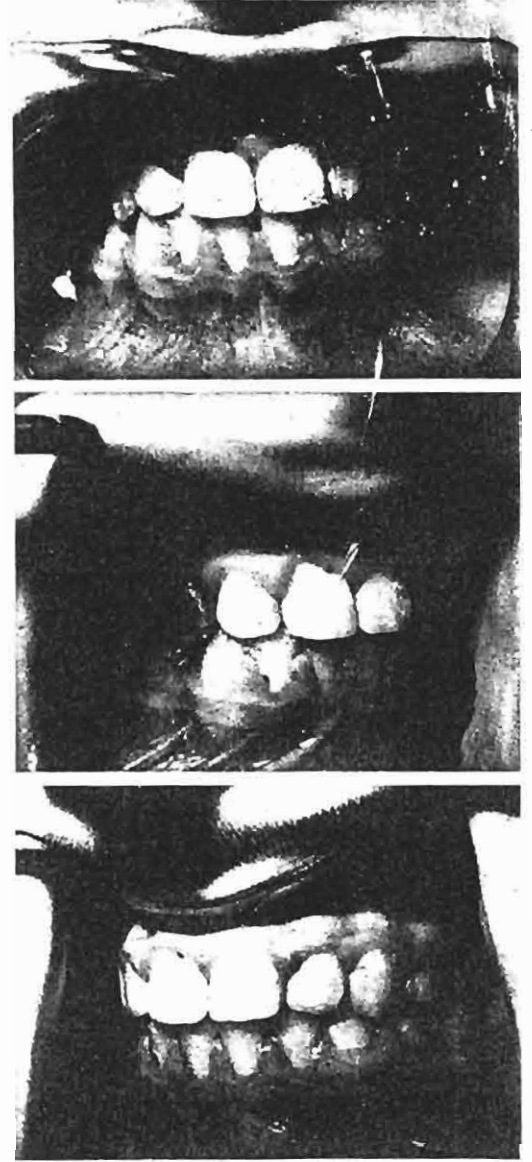
Kronolojik yaşı 10 yıl 6 ay olan ve daimi dişlenme döneminde bulunan hastanın alt birinci büyük azı dişlerinde saptanan çürüklerin gerekli restorasyonları tamamlandıktan sonra birinci küçük azı dişlerinin çekimi ve alt-üst çenede maksimum ankras gereksinimi ile ortodontik tedaviye alındı. Tüm dişleri bantlanarak sabit modified edge-wise teknikle tedavisine başlanan hastanın aktif ortodontik tedavisi 20 ay sürdü. 20 ayın sonunda tedavi hedeflerinin elde edilmesinden sonra kazemeli olarak bantların sökümünü takiben (Resim 2), diş üzerinde kalan siman artıkları el aletleri yardımıyla temizlenerek hastanın dişlerine politür yapıldı. Ve aynı gün üst çenede Hawley, alt çenede direkt olarak kanin dişlere yapıştırılan lingual bar ile kontansiyon uygulamasına başlandı.

Alt çeneye tatbik edilen pekiştirme apareyi için 0.6 mm. lik paslanmaz çelik telden, alçı model üzerinde kanin-kanin arasında kesici dişlerin lingual yüzeylerine adapte olacak şekilde ve retansiyon teşkil etmesi amacıyla kanin dişler üzerinde kıvrımlar yapılarak bir lingual bar büküldü (Resim 3).

Lingual barın dişler üzerine yapıştırılması "Bond-Eze Chem-Cure\*" sistem adhesive" ile ve kullanım talimatına uygun olarak yapıldı. Adhesivde "etching"

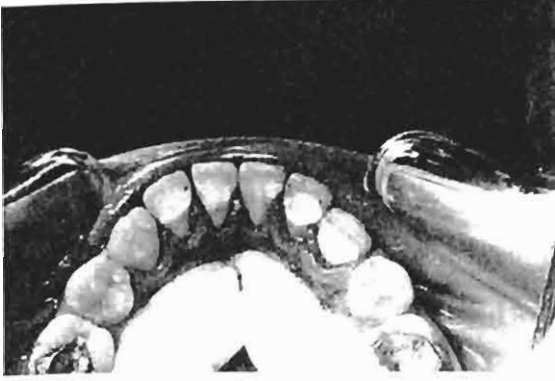\*Ditek Corp., Monrovia, Calif.

işleminde kullanılan asit, jel şeklinde % 37 lik fosforik asittir.



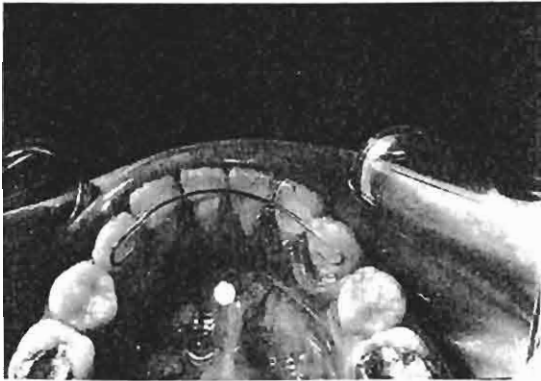
Resim 2. Ortodontik Tedavi Sonrası Ağız İçi Görünümler.

Hastaya pekiştirme apareylerinin kullanımı ve dişleri için gerekli hijyen kuralları yinelenildi. Tedavinin bu aşamasında rutin kontrollere şehir dışından gelerek devam eden hasta, ilk 3 aylık dönemi takiben 7 ay süreyle görülemedi ve elinde olmayan mazereti nedeniyle kontrollere gelemediğini belirterek pekiştirme tedavisinin 10. ayında alt lingual barın sol alt kanin bölgesinde dişten ayrılması şikayeti ve kontrolü istemi ile görüldü. Bölgenin muayenesi ve kalan artıklarının temizlen-



Resim 3. Kanin-Kanin Arası Uygulanan Lingual Bar.

mesi amacıyla el aletleri yardımıyla mine yüzeyinin kürete edilmesi sırasında etching yapılan bölgede minenin yumuşak bir şekilde ayrıldığı gözlemlendi. Asit uygulanan diğer dişlerin de kontrol edilmesiyle lingual barın herhangi bir kuvvet uygulanmasına gerek kalmaksızın dişten ayrıldığı, yumuşayan mine kürete edildikten sonra dişlerin lingual yüzeylerinde asit uygulanan bölgede kavite oluştuğu saptandı (Resim 4).

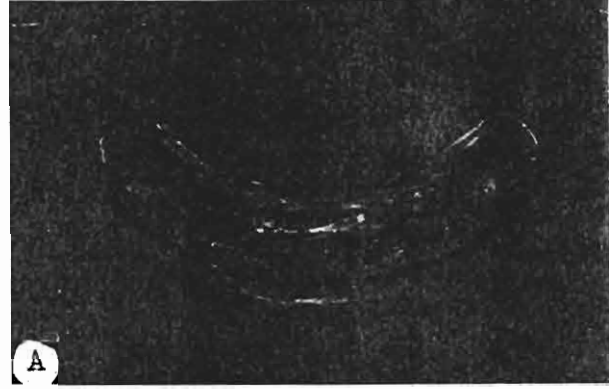


Resim 4. Bonding Sonrası Kaviteasyon Oluşumu.

Hastanın mine yapısında morfolojik farklılıkların olup olmadığının incelenebilmesi için sağ alt kanin dişin asit yada bant uygulanmamış kesici kenarının disto-lingual yüzeyinden mine kesici yardımı ile ufak bir parça biopsi örneği alındı. Daha sonra yüzey lastiklenerek düzeltildi. Hastaya belirli periyotlarda topikal olarak % 2'lik sodyumflorür ( % 2 NaF) uygulamaları yapıldı.

Mine yüzeyinde oluşan defekt, pekiştirme apareyi olarak farklı bir uygulama arayışımıza neden oldu. Aynı gün alınan ölçü üzerinde, alt kanin dişlerin vestibül ve lingual yüzeylerini 1/2 kron boyundan geçerek dolaşan 0.5 mm. lik paslanmaz çelik tel kaide üzerine dişlerin kronları 1 / 3 kesici yüzeylerinde örtülmeyecek

şekilde hazırlanan akrilik şine yapıldı ve tatbik edildi. (Resim 5, A-B).



Resim 5, A-B Kanin-Kanin Arası Anterior Akrilik Şine.

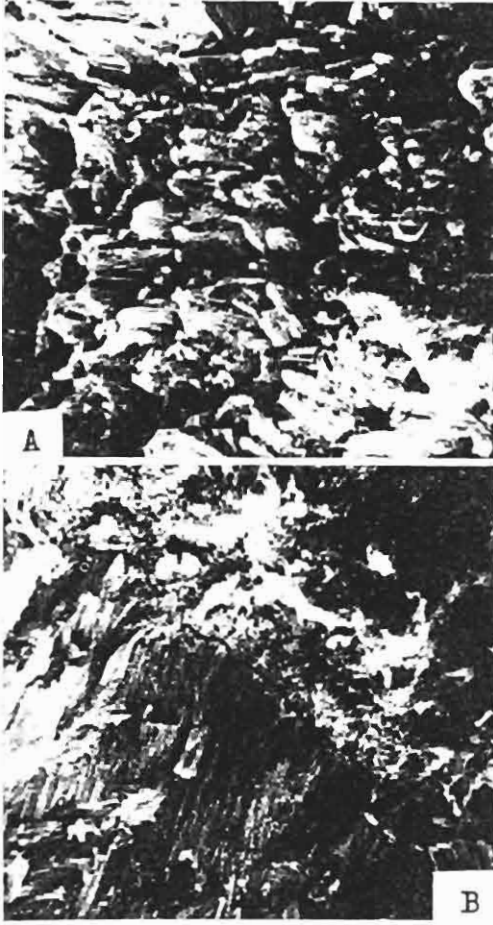
#### Biopsinin SEM ve Biyokimyasal Analizi:

Hastadan alınan biopsi örneği ile birlikte (Resim 6, A-B), aynı yaş grubundan bir mine örneği (Resim 7) ve asit uygulanmış bir mine örneğinin (Resim 8) yapısal olarak değerlendirilmesi "scanning electron microscope"u (SEM) ile incelendi. Biopsi örneğimizde normal prizmatik yapı dışında bir bulgu saptanmadı.


Biopsi örneğimizin inorganik yapı analizi Jeol-1 marka elektron mikroprob analizörü ile yapıldı. Analiz sonucunda aynı yaş grubundan elde edilen diğer mine örneğinde Ca miktarı % 35.58; biopsi örneğinde ise % 25.77 olarak belirlenmiştir. P için de; diğer mine örneğindeki P'un biopsi örneğine göre 1613 / 2214 oranında bulunduğu tesbit edildi. Diğer elementlerin tayini biopsi örneğinin çok küçük olması nedeniyle mümkün olamadı.

#### TARTIŞMA

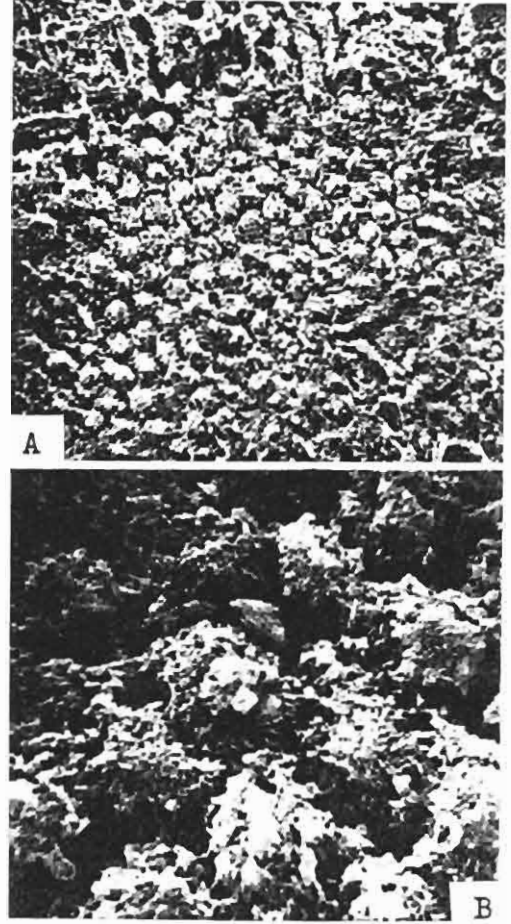
Bu çalışmada ortodontik tedavi sonrasında özellikle kanin-kanin arası lingual bar kullanımında, pek sık rastlanılmayan boyutlarda mine kaybı ile karakterize bir vaka sunulmuştur. Gorelick (10)'in sınıflandırmasında



Resim 6. A-Biopsi Örneğinde Mine Yüzeyinin SEM Görüntüsü (x 2000). Mine Prizmalarının Normal Yapısı Gözlenmekte. B-Biopsi Örneğinin Dikey Açından İncelenmesinde Gözlenen Açık Prizma Sonları ve Mine Dentin Birleşimi (x 1000).



Resim 7. Aynı Yaş Grubundan Alınan Asitlenmemiş Mine Örneğinin SEM Görüntüsü (x 5000).



Resim 8. Asitlenmiş Mine Örneğinde Asit Etkisiyle Prizmaların Çevresinde Oluşan Yapı Kaybı A-(x 1000), B-(x 5000).

"kavitasyon" olarak nitelendirdiği bu maddesel kayıp, genellikle ortodontik bondingi takiben minede oluştuğu bildirilen beyaz lekelerin ileri bir tipidir.

Sağlam bir mine yüzey tabakası ve bunun altındaki demineralize bölge ile karakterize olan ve başlangıç çürüğü olarak değerlendirilen bu beyaz lekelerden sorumlu etken olarak apareylerin çevresinde oluşan plak retansiyonu ile bonding sırasında kullanılan adhesivlerin asitleri gösterilmektedir (10, 15, 18).

Düşük plak indeksi ve iyi oral hijyen varlığında bile, ortodontik tedavinin ağız bakımını güçleştirmesi sonucu ortamın değişmesi ile birlikte tükrükteki laktobasil konsantrasyonunun arttığı ve böylece çürüğe yatkınlık olduğu söylenmektedir (15, 17, 20). Ağız içinde tükrük akışkanlığının en yoğun olduğu mandibular lingual bölgede gözlediğimiz bu kavitasyon oluşumunun, has-

tanın görülemediği dönemde oral hijyeni yeterince sağlayamaması ve yoğun tükürük viskozitesinin bölgenin yıkanmasında etkin bir rol oynayamamasına bağlı olduğu düşünülebilir. Ancak, kanin-kanin arası lingual bar kullanan 60 hasta üzerinde yapılan bir klinik çalışmada (10) ileri plak birikimi ve supragingival kalkulus varlığına rağmen hiç beyaz leke formasyonu saptanmadığının bildirilmesi vakamızı daha da ilgi çekici hale getirmektedir.

Asitleme olayının mine üzerindeki farklı etkileri ise minenin organik materyal miktarı ve kimyasal yapı farklılığına, asitleme süresine ve asitin kuvvetine bağlanmaktadır (6). Ortodontik apareylerin bondinginde % 37'lik fosforik asit genellikle kullanıldığından, vakamızın ayrıcalığı nedeni ile mine yapısının farklı olabileceği düşüncesi oluşmuştur. Bu amaçla sağ alt kanin dişin asit yada bant uygulanmamış kesici disto-lingual yüzeyinden alınan biopsinin SEM ile incelenmesi yapılmış, ancak sağlıklı prizmatik yapı dışında bir farklılık gözlenmemiştir.

Bu durumda morfolojik olarak sağlıklı mine tabakasının erken çürük lezyonlarına benzer bir gelişme göstermesinin daha çok biyokimyasal yapı farklılıklarına bağlı olabileceği düşünülmüştür. Normal bir minede % 1.3'ü geçmediği bildirilen organik yapı miktarı tayini dişin analiz örneklerinin hazırlanması sırasında kaybolduğundan çok güçtür (12). Alınan biopsi örneğinin çok küçük olması nedeniyle inorganik materyal olarak sadece Ca ve P değerlendirmesi yapılabilmemiş, sağlıklı minede % 37.8 olarak bilinen Ca değeri (12); aynı yaş grubundan elde edilen diğer mine örneğinde % 35.58, biopsi örneğinde % 25.77 olarak belirlenmiştir. Ca / P oranı ise diğer diş örneğinde literatür bilgisine uygun şekilde 2.2 olarak saptanırken, biopsi örneğinde 1.1 olarak bulunmuştur ki, bu durumda apatit oluşumunda kalsiyum yetersizliği teriminin kullanılabileceği bildirilmektedir (12). Hipokalsifiye minede, aynı dönemde kireçleşen 6 yaş ve kesici dişlerde gelişim çizgisi boyunca ameloblastik aktivitenin etkilendiğini gösteren bir lekelenme vakamızda saptanmamakla birlikte (8,14), araştırmacılar klinik olarak normal mine saydamlığı gösteren dişlerde bile bu bölgelerde mineral kaybı olabildiğini gözlemişlerdir (5,9). Vakamızda klinik ve SEM olarak normal mine morfolojisi gözlenmekle beraber elektron mikroprob analizi ile mineral kaybı saptanması da bu görüşü desteklemektedir.

Öte yandan Gwinnett (11), kullanılan asit konsantrasyonu arttıkça mine kaybı miktarı ve derin yapısal bozulmaların da arttığını bildirmektedir. Son laboratuvar

ve klinik çalışmalar asitleme süresinin azaltılmasını destekler yöndedir (1,16). Öyle ki, ortodontik braketlerin yapıştırılmasında 15 sn. gibi, ticari preparatlarda bildirilenden daha kısa süreler önerilmektedir(4). Ancak bonding için kullanılan asit uygulamanın tek başına dekalsifikasyondan sorumlu tutulamayacağı da bildirilmektedir (10). Ayrıca vakamızda uygulanan jel tipteki fosforik asidin dişeti dokuları ve komşu diş yapılarına sızma ihtimallerini azaltması gibi klinik avantajları vardır(3).

Mandibular kanin-kanin arası lingual pekiştirme barlarının zarif ama kuvvetli olmaları yanında uzun süre ağızda kalmaları amaçlandığından, uygulamada kuvvetli bağlar yapan mikrodolduruculu (microfilled) ve doldurucusuz (unfilled) diakrilik resinler kullanılmaktadır. Vakamızda kullanılan bonding ajanı da doldurucusuz bir resin olup; dolduruculu resinlerin tersine plak akümülyasyonuna müsait ortam yaratmaması bir avantaj olarak bildirilmektedir (20).

Doldurucusuz yada mikrodolduruculu resinlerde karşılaşılan en önemli risk ise braketlerin el aletleri ile sökülmesi sırasında minede kopmaların oluşmasıdır (2,21). Bunun nedeni olarak mikrodolduruculu partiküllerin asitlenen mine içerisine penetrasyonunun çok olması ve sökme kuvvetinin adhesiv köprüleri zorlaması gösterilmektedir. Öte yandan Faust ve arkadaşlarının (7) 13 adet ortodontik bonding sistemin penetrasyon katsayıları, gerilim kuvveti ve bağlama kuvvetini inceledikleri bir çalışmada kullandığımız ajanın penetrasyon katsayısı düşük değerde saptanmıştır. Thanos ve arkadaşları (19) ise braket yapıştırımda 5 farklı direkt bonding ajanı kullandıkları araştırmalarında "Bond-Eze Chem-Cure"ü gerilim-kopma-dönme deneylerinde en dayanıklı materyal olarak göstermişlerdir.

Vakamızda apareyin çıkarılması esnasında kuvvet uygulanmasına gerek kalmadan adhesivin yumuşamış bir mine tabakası ile beraber gelmesi oldukça düşündürücüdür. Bu durumda Maijer ve Smith (13)'in ortodontik bondingde kullanılan resinlerde resin/mine veya resin/braket tabanı arasında tükürük sıvılarının sızıntısı ve penetrasyonu olabileceği görüşü geçerlik kazanmaktadır. Nitekim doldurucusuz resinlerin dolduruculu resinlere göre daha kolay aşınma göstermeleri ve çizgisel bağlantı yapan akrilik resinlerden olan Bond-Eze sistemin diakrilat resinlerden olan ve çapraz bağlantı yapan resinlere göre daha fazla sıvı absorpsiyonu yapmaları bu görüşü desteklemektedir (21).

Bu vakada mine yapısının klinik, morfolojik ve biyokimyasal olarak incelenmesi sonucu istenmeyen mi-

ne defektinin birtakım faktörlerin olumsuz etkileşmeleri sonucunda oluştuğu; hastanın görülmediği süre içerisinde olası plak akümülyasyonundan plak ve tükrük mikroorganizmalarının kullanılan doldurucusuz akrilik resin nedeniyle penetrasyonu ve zaten mevcut olan mineral yetersizliğinde uygulanan bondingin minedeki çözünmeyi kolaylaştırdığı sonucuna varılmıştır.

Kliniklerde pek sık karşılaşılmamakla beraber, oluşabilecek bu tür vakalara karşı preventif bir önlem olarak asit uygulanan diş yüzeylerine topikal flor tatbiki, hergün florlu bir diş macunu ile fırçalama yanında % 0.05'lik sodyumflorür ile gargaranın rutin uygulaması yararlı olacaktır (17,18).

#### YARARLANILAN KAYNAKLAR

- Brännstrom, M., Malmgren, O., and Nordenvall, K.J.: *Etching young permanent teeth with an acid gel*, Am. J. Orthodont., 82: 379-383, 1982.
- Brobakken, B.O. and Zachrisson, B.U.: *Abrasive wear of bonding adhesives: Studies during treatment and after bracket removal*, Am. J. Orthodont., 79: 134-147, 1981.
- Brown, M.R., Foreman, F.J., Burgess, J.O., Summitt, J.B.: *Penetration of gel and solution etchants in occlusal fissures*, J. Dent. for Child. 55: 265-268, 1988.
- Carstensen, W.: *Clinical results after direct bonding of brackets using shorter etch times*, Am. J. Orthodont., 89: 70-72, 1986
- Diedrich, P.: *Enamel alteration from bracket bonding and debonding. A study with the electron microscope*, Am. J. Orthodont., 79: 500-522, 1981.
- Dijkman, A.G., Tak, J., Jongebloed, W.L., Arends, J.: *Influence of HClO<sub>4</sub> strength and etching time on rate of etching and surface roughness of human Enamel*, Caries Res., 17: 14-22, 1983.
- Faust, J.B., Grego, G.N., Fan, P.L., Powers, J.M.: *Penetration coefficient, tensile strength and bond strength of thirteen direct bonding orthodontic cements*, Am. J. Orthodont., 73: 512-525, 1978.
- Finn, S.B.: *Clinical Pedodontics*, 4 th ed. Ch. 4, W.B. Saunders Co., Tokyo, 1973.
- Glatz, E.G.M., Featherstone, J.D.B.: *Demineralization related to orthodontic bands and brackets-A clinical study (Abstract)*, Am. J. Orthodont., 87: 87, 1985.
- Gorelick, L., Geiger, A.M., Gwinnett, A.J.: *Incidence of white spot formation after bonding and banding*, Am. J. Orthodont., 81: 93-98, 1982.
- Gwinnett, A.J.: *Bonding of restorative resins to enamel*, Inter. Dent. J., 38: 91-96, 1988.
- Jenkins, G.N.: *The Physiology and Biochemistry of the Mouth*. Blackwell Scientific Publications, 4 th Ed., Ch. 2, Oxford, 1978.
- Maijer, R. and Smith, D.C.: *Corrosion of orthodontic bracket bases*, Am. J. Orthodont., 81: 43-48, 1982
- McDonald, R.E., Avery, D.R.: *Dentistry for the Child and Adolescent*, The C.V. Mosby Co. 4 th Ed. Ch. 4, St. Louis, 1983.
- Mizrabi, E.: *Enamel demineralization following orthodontic treatment*, Am. J. Orthodont., 82: 62-67, 1982.
- Nordenvall, K.J., Brännstrom, M., and Malmgren, O.: *Etching of deciduous and young permanent teeth*, Am. J. Orthodont., 78: 99-108, 1980.
- O'Reilly, M.M., Featherstone, J.D.B.: *Demineralization and remineralization around orthodontic appliances: An in vivo study*, Am. J. Orthodontofac. Orthop., 92: 33 - 40, 1987.
- Sadowsky, P.L., Retief, D.H., Bradley, E.L.: *Enamel fluoride uptake from orthodontic cements and its effect on demineralization*, Am. J. Orthodont., 79: 523-534, 1981.
- Thanos, C.E., Munholland, T., Caputo, A.A.: *Adhesion of meshbase direct bonding brackets*, Am. J. Orthodont., 75: 421-430, 1979.
- Zachrisson, B.U. and Brobakken, B.O.: *Clinical comparison of direct versus indirect bonding with different bracket types and adhesives*, Am. J. Orthodont., 74: 62-78, 1978.
- Zachrisson, B.U.: *Bonding in Orthodontics*, in Graber, T.M., Swain, B.F.: *Orthodontics, Current Principles and Techniques*, Ch. 8, The C.V. Mosby Co., St. Louis, 1985.

Yazışma Adresi : Dr. Sevil AKKAYA;  
G.Ü. Dişhekimliği Fakültesi  
Ortodonti Anabilim Dalı  
06510 Emek / ANKARA

Bu makale, Yayın Kurulu tarafından 12/04/1989 tarihinde yayına kabul edilmiştir.